

УДК 616.281-008.55

Х.А. Мустафин (к.м.н., PhD)

АО «Национальный центр нейрохирургии», г. Нур-Султан, Казахстан

СЛУЧАЙ РЕДКОЙ ФОРМЫ ДОБРОКАЧЕСТВЕННОГО ПАРОКСИЗМАЛЬНОГО ПОЗИЦИОННОГО ГОЛОВОКРУЖЕНИЯ, СВЯЗАННОЙ С ПАТОЛОГИЕЙ ГОРИЗОНТАЛЬНОГО ПОЛУКРУЖНОГО КАНАЛА

Введение: Наиболее распространенными причинами острого приступа головокружения являются: доброкачественное пароксизмальное позиционное головокружение (ДППГ), вестибулярный нейронит, мигрень, болезнь Меньера, ортостатическая гипотензия. В патогенезе ДППГ, одной из самых распространенных причин острого приступа головокружения, является патология заднего полукружного канала (80%), значительно реже встречаются ДППГ горизонтального полукружного канала, а диагностика и лечение данной патологии в зависимости от того, какой из полукружных каналов внутреннего уха поражён, имеет свои особенности.

Цель: Показать особенности диагностики и оценить эффективность консервативного метода лечения ДППГ заднего и горизонтального полукружного каналов с применением репозиционных маневров.

Материалы и методы: Проведен анализ 13 пациентов с ДППГ, которые обратились в консультативно-диагностическое отделение АО «Национальный центр нейрохирургии» за 6 месяцев 2019 года. Анализ показал, что количество пациентов женского пола преобладает над мужским полом: 83%. Средний возраст составляет 51,4 года. Второй по частоте симптом у пациентов с ДППГ после головокружений - чувство тошноты (75%). У 84,6% пациентов острый приступ головокружений начался утром. Только 2 пациента из 13 обратились к врачу в течении первых 10 - 15 дней, а регулярно и добросовестно посещала врача 2 пациента. В 5 случаях наступило улучшение, а полное выздоровление и купирование приступов головокружения произошло у 2 пациентов. Редкий случай ДППГ, связанного с патологией горизонтального канала представлен к вниманию читателей.

Результаты: Использование диагностики и лечения ДППГ горизонтального полукружного канала доказывает важность правильной и своевременной диагностики этого заболевания и высокую эффективность репозиционных маневров.

Заключение: особенно важно определить при ДППГ сторону поражения и локализацию: задний полукружной канал или горизонтальный полукружной канал, потому что от этого зависит тактика лечения и выбор репозиционных маневров. Лечение ДППГ с применением репозиционных маневров обладают высокой эффективностью и легко проводимы.

Ключевые слова: головокружение, доброкачественное пароксизмальное позиционное головокружение, ДППГ, маневр Эпли, острый приступ головокружений, вестибулярный синдром.

ВВЕДЕНИЕ:

Равновесие человек поддерживает в результате взаимодействия вестибулярной системы, органов зрения, координированной работе пирамидной и экстрапирамидной систем Центральной нервной систем (ЦНС).

Такой симптом, как головокружение является одним из основных симптомов ряда тяжелых заболеваний ЦНС. Оно имеет различные харак-

теристики, знание которых даёт возможность поставить правильный диагноз. Причиной головокружений может быть поражение ЦНС, патология вестибулярного аппарата [1-2]. Наиболее распространенными причинами головокружений являются доброкачественное пароксизмальное позиционное головокружение, вестибулярный неврит, мигрень, болезнь Меньера. У пациентов, обращающихся за медицинской помощью с кли-

нической картиной острого вестибулярного синдрома и позиционными головокружениями, доброкачественное пароксизмальное позиционное головокружение (ДППГ) является самым частым вариантом позиционного головокружения (от 11 до 64 на 100 000 населения) [3]. На неё приходится до 80% всех случаев позиционного головокружения, а остальные 20% головокружений связаны с мигренозным головокружением, ортостатической гипотензией, центральным позиционным головокружением и другими причинами: алкогольное головокружение, перилимфатическая фистула и др. Дифференциальная диагностика ДППГ проводится в первую очередь с психогенным головокружением, ортостатической гипотензией и с вестибулярной мигренью. Доказано, что приступы головокружения вызываются отолитами отолитовой мембраны эллиптического мешочка, которые вследствие различных факторов отделяются от нее и попадают в просвет одного или нескольких полукружных каналов. Попавшие в просвет канала отолиты вызывают ампулофугальный или ампулопетальный ток эндолимфы, что в свою очередь приводит к раздражению ампулярных рецепторов, проявляющемуся приступом головокружения, нистагмом, реже тошнотой и рвотой [4]. ДППГ является самой благоприятной и самой распространенной причиной острого приступа головокружения или острого вестибулярного синдрома.

Лечебная тактика при ДППГ основана на применении комплекса последовательных поворотов головы (репозиционные маневры), в результате которых отолиты перемещаются из пораженного канала через его гладкое колено обратно в преддверие лабиринта и больше не вызывают патологического возбуждения ампулярных рецепторов. Это связано с особенностью анатомии внутреннего уха, которое содержит три полукружных канала, один из которых расположен горизонтально и называется горизонтальным полукружным каналом, а два других это передний и задний, располагаются вертикально. Все три полукружных канала располагаются строго под прямым углом по отношению друг к другу. Этим объясняется способность их воспринимать угловое движение в любой из трех плоскостей или направлении.

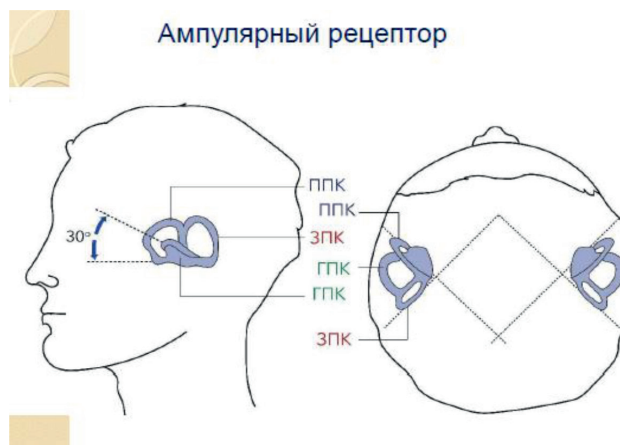


Рисунок 1 – Ампулярный рецептор.

Изображение напечатано с согласия автора [8]

Восприятие движений головы обеспечивается активацией правых и левых полукружных каналов, находящихся в плоскости движения и, таким образом, образующих функциональные пары. К примеру: горизонтальные каналы регистрируют повороты головы в горизонтальной плоскости. Движения головы в диагональных или наклонных плоскостях (например, в случае, если повернутая вправо на 45 градусов голова наклоняется вверх и вниз регистрируются передним полукружным каналом одной стороны и задним полукружным каналом другой стороны. В приведенном примере активируются левый передний и правый задний канал (рис 1).

Позиционное головокружение возникает исключительно или преимущественно при определенных положениях головы. Определить позиционный характер головокружения обычно можно уже при сборе анамнеза: пациенты жалуются на головокружение, возникающее при определенных положениях головы, так, во время перехода из сидячего положения в положение лежа и наоборот, при поворотах в постели с одного бока на другой бок, при запрокидывании головы или её наклоне вперед. Основываясь на знании анатомии внутреннего уха и взаиморасположения трех полукружных каналов внутреннего уха, можно легко определить патологию того или иного полукружного канала (задний, передний или горизонтальный) и сторону поражения.

Для лечения ДППГ применяется Манёвр Эпли (Epley), и маневр Семонта (Semont). Манёвр Эпли был разработан доктором Джоном Эпли и впервые описан в 1980 году и представляет собой процедуру репозиции отолитов, во время которой задний полукружный канал вращается кзади в пло-

скости его ориентации. Маневр включает в себя серию из пяти последовательных изменений положения головы, во время каждой из которых она смещается приблизительно на 90 градусов. Врач должен наблюдать за нистагмом. Позиционный нистагм появляется во второй и третьей позициях маневра и направлен в сторону перемещения головы, что свидетельствует о последовательном перемещении частиц по направлению к эллиптическому мешочку и эффективности процедуры.

Специалисты с большим опытом в области лечения этой патологии утверждают, что изменения положения головы необходимо выполнять быстро, потому что частой причиной неэффективности маневра является недостаточно быстрое перемещение головы при переходе от одной позиции к другой, что позволяет частицам смещаться кзади по направлению к купулярному концу полукружных каналов. Кроме того, в каждой достигнутой позиции голову пациента нужно удерживать в течении не менее 30 секунд после прекращения приступа головокружений.

Вот основные этапы выполнения данного маневра:

1) Усадить пациента на кушетку, повернуть его голову на 45° в сторону пораженного канала;

2) Быстро уложить пациента на спину так, чтобы его голова оказалась запрокинута назад ниже уровня кушетки. Выдержать паузу в течении 90 сек.

3) Повернуть голову на 90° в сторону, противоположную пораженной стороне, не поднимая ее и не меняя положение тела. Выдержать паузу в течении 90 сек.

4) Продолжать поворот пациента на бок в здоровую сторону, одновременно повернуть голову пациента еще на 90° так, чтобы его нос смотрел в пол. Снова выдерживаем паузу 90 сек;

5) Усадить пациента, не меняя положение головы [4-12].

Для исследования вестибулярного аппарата пациентов с головокружением большое значение имеет клиническое исследование движений глаз: нистагм, плавное слежение, саккады, оценка скрытого спонтанного нистагма, тест встряхивания головы, тест поворота головы (Halmagyi-

Curthoystest), которые проводятся с использованием очков Френзеля (рис. 2).



Рисунок 2 – Очки Френзеля (фото из личного архива)

ЦЕЛЬ ИССЛЕДОВАНИЯ: Показать особенности диагностики и оценить эффективность консервативного метода лечения ДППГ заднего и горизонтального полукружного канала с применением репозиционных маневров.

МАТЕРИАЛЫ И МЕТОДЫ: За 6 месяцев 2019 года в консультативно-диагностическое отделение АО «Национальный центр нейрохирургии» с приступом головокружения обратились 13 пациентов, у которых были обнаружены признаки ДППГ. Количество пациентов женского пола преобладает над мужским полом: 83%. Средний возраст составляет 51,4 года. Второй по частоте симптом у пациентов с ДППГ после головокружений - чувство тошноты (75%). У 84,6% пациентов острый приступ головокружений начался утром. Только 2 пациента из 13 обратились к врачу в течении первых 10-15 дней, а регулярно посещали врача 2 пациента. Пациентам с ДППГ назначено консервативное лечение в виде репозиционных маневров. У пациентов с ДППГ в 5 случаях наступило улучшение самочувствия в виде субъективного ощущения уменьшения интенсивности головокружений, а полное выздоровление и купирование приступов головокружения произошло у 2 пациентов. Остальные 6 пациентов не смогли продолжить лечение по различным обстоятельствам. В таблице 1 представлены результаты обследования.



Таблица 1

13 ПАЦИЕНТОВ С ДППГ

№	пол	Возраст	Головокружение	Тошнота	Потоотделение	АГ	Шейный остеохондроз	Длительность заболевания	Кол-во посещений	Время возникновения		Улучшение	Выздоровление	
										Утром, когда встала с постели	Вечером или ночью			
1	ж	61	+	+	-	+	+	1095	1			+	+	1
2	ж	69	+	+	+	+		8	2	+			+	2
3	ж	54	+	-	-	+		91	1	+			+	3
4	ж	52	+	-	-			273	2			+		4
5	м	45	+	+	-			39	1	+			-	5
6	ж	66	+	+	-	+	+	60	1	+				6
7	ж	39	+	-	-			365	1	+				7
8	ж	67	+	+	-		+	730	1	+			+	8
9	ж	38	+	+	-		+	30	1	+				9
10	ж	42	+	+	-		+	212	1	+			+	10
11	ж	35	+	+	-			10	3			+		11
12	м	62	+	+	-	+	+	3285	1	+				12
13	ж	38	+	-	-	-	-	14	3	+				13

Представляем Вашему вниманию 1 случай успешного консервативного лечения, редко встречающегося в практике ДППГ, связанного с патологией горизонтального полукружного канала.

Случай из практики: Пациент - молодая женщина 39 лет, жалуется на острые приступы головокружения, которые появляются при повороте головы влево, ощущение тяжести в затылочной области справа и слева. Пациентка болеет 10 дней, приступ начался внезапно, в 23.00. Объективно: Пациентка в полном сознании. АД 110/70 мм. рт. ст. Адекватность и критика сохранены. Лицо симметричное. Сила мышц рук и ног в норме. Сухожильные рефлексы справа и слева равные. Зрачки равновеликие. Реакция на свет живая. В позе Ромберга устойчива. Координаторные пробы выполняет правильно. Патологических и менингеальных знаков нет. Нистагма нет. Импульс тест-отрицательный: корригирующие саккады во время выполнения теста не выявлены. Во время проведения теста плавного слежения саккад не зарегистрировано. Но при повороте головы влево наблюдаются единичные саккады и головокружение.

Учитывая то обстоятельство, что нистагм не обнаружен, а приступ головокружений отмечался при повороте головы пациентки в пробе Dix-Hallpike влево, было сделано заключение, что имеет место патология левого вестибулярного аппарата.

На основании анамнеза, особенностей клинической картины был выставлен диагноз: ДППГ с каналолитиазом левого заднего полукружного канала, поэтому было принято решение провести

пациенту репозиционный маневр Эпли (Epley), который является самым распространенным и эффективным методом перемещения подвижных отолитов из заднего полукружного канала назад в эллиптический мешочек. Маневр был проведен в правую сторону с поворотом головы в сторону пораженного (левого) лабиринта. При проведении каждого этапа маневра у пациентки отмечалось выраженное головокружение, которое быстро купировалось в течении 15-20 сек. Интервал между этапами после прекращения головокружений выдерживался в течении 80-90 сек. В большинстве случаев каналолитиаза заднего полукружного канала наблюдается вертикальный нистагм, направленный вверх с ротаторным компонентом. Направление нистагма изменяется при возвращении в исходное положение. После окончания маневра Эпли пациент сразу же отметила, что «головокружения прекратились, а самочувствие ее улучшилось», кроме этого, что: «чувство тяжести в левой затылочной области исчезло, но такое же чувство тяжести в правой затылочной области - все еще дает о себе знать». При осмотре глазных яблок с помощью очков Френзеля нистагм отсутствовал. Были даны рекомендации и пациент отпущена домой.

Пациент чувствовала себя дома хорошо, но вечером появилось легкое головокружение в разные стороны и тошнота. Ночью спала плохо, потому что ей было неудобно спать на высокой подушке, и она просыпалась несколько раз.

На 2-й день утром и в обеденное время головокружений и тошноты не было. Сохранялась напряженность в правой затылочной области (в проекции большого затылочного нерва). Ощуще-



ния тяжести в левой затылочной области не было. Объективно: В позе Ромберга пациентка устойчива, легкая интенция при закрытых глазах вправо. Нистагма нет. Импульс тест - отрицательный. Прием Холпайка – нистагма нет. Во время повторного посещения отоневрологом проведен маневр Эпли 1 раз (в правую сторону с поворотом головы влево): при проведении каждого этапа отмечается выраженное головокружение, которое быстро истощается за 10-15 сек. После проведения маневра Эпли головокружения у пациентки нет, но напряженность в правой затылочной области сохраняется. Было принято решение о проведении маневра Эпли еще 1 раз, но в противоположную сторону (в левую сторону с поворотом головы вправо). Маневр пациентка перенесла хорошо, но в 2 и 4-м этапе маневра жалуется на тошноту, легкое головокружение. После окончания маневра самочувствие пациентки хорошее. Субъективного ощущения тяжести в правой затылочной области не наблюдалось.

На 3-й день пациент отмечала, что чувствовала себя еще лучше, но с сохранением легкой напряженности в правой затылочной области и легкой тошноты. Перед сном у неё был острый приступ головокружения, который длился 15 секунд, а затем купировался самостоятельно. Объективно: Нистагма нет. Импульс тест - отрицательный. Тест Дикс - Халпайка вправо и влево – переносит хорошо, нистагма и приступа головокружений нет. Результаты лечения указывали на то, что может иметь место каналолитиаз заднего полукружного канала, как предполагалось, а горизонтального полукружного канала, или произошёл переход каналолитиаза заднего полукружного канала в каналолитиаз горизонтального полукружного канала. Поэтому было решено провести пациентке в правую сторону тест Pagnini-McClure: поворот головы сопровождался появлением нистагма, быстрая фаза которого направлена в сторону нижнего уха (то есть к земле, так называемый геотропический нистагм). Пациентке немедленно проведен маневр по типу «приготовления барбекю», после которого самочувствие пациентки сразу же улучшилось, чувство тяжести в правой затылочной области и легкой тошноты исчезло полностью. Пациентке назначены: Бетагистина дигидрохлорид 24 мг 2 раза в день и Гинкго EGb 761 120 мг 2 раза в день – в течение 1 мес [9, 10].

ОБСУЖДЕНИЕ

При первичном осмотре у пациентки имели место симптомы ДППГ с признаками поражения заднего левого полукружного канала и, соот-

ветственно, выбранная тактика оправдала себя: у пациентки наступило субъективное ощущение улучшения самочувствия, за исключением того, что жалобы на тяжесть в затылочной области и тошнота продолжали её беспокоить. Маневр «по типу приготовления барбекю», который было решено применить пациентке во время её третьего посещения оказался наиболее эффективным. Анализируя представленный случай следует сделать вывод, что пациент страдает ДППГ, связанным с патологией горизонтального полукружного канала, либо у пациента имеет место феномен перехода ДППГ заднего полукружного канала в ДППГ горизонтального полукружного канала. На каналолитиазный вариант ДППГ горизонтального полукружного канала указывает тот факт, что при выполнении маневра «по типу приготовления барбекю» мы наблюдали геотропический нистагм, а не апогеотропический, встречающийся при купулолитиазном варианте ДППГ горизонтального полукружного канала.

ЗАКЛЮЧЕНИЕ

К сожалению, многие пациенты с острым вестибулярным синдромом, вызванным ДППГ, не обращаются к отоневрологу, упуская «золотое» время, занимаясь лечением таких заболеваний, к примеру, как остеохондроз шейного отдела позвоночника или «вертебро-базилярный синдром». Разумеется, полное отоневрологическое обследование необходимо проводить с применением компьютерного видеонистагмографа, видеоочков Френзеля, вращающего кресла Барани и инструментов для проведения калорических тестов сегодня не роскошь, а необходимость.

Очень важно при диагностике и лечении пациентов с ДППГ определить сторону поражения, то есть уточнить: правый или левый вестибулярный аппарат поражен, а также определить вариант позиционного головокружения: ДППГ вследствие поражения заднего полукружного канала или вследствие поражения горизонтального полукружного канала. Лечение ДППГ с применением репозиционных маневров Эпли (Epley), Семонта (Semont), упражнения Brandt-Daroff, которые направлены на перемещение подвижных отолитов из заднего полукружного канала в эллиптический мешочек, Маневр Lempert (маневра по типу «приготовления барбекю»), для перемещения подвижных отолитов из горизонтального полукружного канала обладают высокой эффективностью и легко проводимы.



СПИСОК ЛИТЕРАТУРЫ

1. Бронштейн А., Лемперт Т. Головокружение. перевод с англ. Под ред. В.А.парфёнова.-2-е изд. М.:ГОЭТАР-Медиа, 2019. - 216 с.
2. Кунельская Н.Л., Гусева А.Л., Байбакова Е.В. Лечение доброкачественного пароксизмального позиционного головокружения // Журнал Неврологии и психиатрии. – 2016. - №6. – С. 98-103.
3. Mizukoshi K., Watanabe Y., Shojaku H., Okubo J., Watanabe I. Epidemiological studies on benign paroxysmal positional vertigo in Japan // Acta Otolaryngol Suppl. – 1988. – 447. – P. 67-72. doi: 10.3109/00016488809102859
4. Von Brevern M., Lempert M. Beninger paroxysmaler Lagerungsschwindel // Nervenarzt. – 2004. - N75. - P. 1027-1036.
5. Hilton M.P., Pinder D.K. The Epley (canalith repositioning) manoeuvre for benign paroxysmal positional vertigo Cochrane Database Syst Rev. – 2014. - 12:CD003162. doi:10.1002/14651858.CD003162.pub3
6. Hilton M.P., Pinder D.K. The Epley (canalith repositioning) manoeuvre for benign paroxysmal positional vertigo //Cochrane Database of Systematic Reviews. – 2014. <https://doi.org/10.1002/14651858.CD003162.pub3>
7. Shim D.B., Ko K.M., Lee J.H., Park H.J., Song M.H. Natural history of horizontal canal benign paroxysmal positional vertigo is truly short // J Neurol. – 2015. - 262(1). – P. 74-80. doi: 10.1007/s00415-014-7519-0
8. Гусева А.Л. Лекция №1. «Анатомия и физиология вестибулярного анализатора», 2019.
9. Guneri E.A., Kustutan O. The effects of betahistine in addition to epley maneuver in posterior canal benign paroxysmal positional vertigo // Otolaryngol Head Neck Surg. – 2012. - 146(1). – P. 104-8.
10. Sokolova L., Hoerr R., Mishchenko T. Treatment of Vertigo: A Randomized, Double-Blind Trial Comparing Efficacy and Safety of Ginkgo biloba Extract EGb 761 and Betahistine // Int J Otolaryngol. – 2014. - 682439. doi: 10.1155/2014/682439
11. Карабаев Х.Э., Насретдинова М.Т. Диагностическая значимость комплексного обследования больных, страдающих кохлеовестибулярными нарушениями. Материалы VI Евразийской Ассамблеи оториноларингологов с международным участием, Самарканд 27-28 сентября 2019 г. // Проблемы биологии и медицины. – 2019. - №3,1 (112).– С. 44-45.
12. Раззаков А.Д., Абдукаюмов А.А., Амонов А.Ш., Каримова Н.А. Компьютерная видеонистагмография в дифференциации головокружения после кохлеарной имплантации у детей старшего возраста. Материалы VI Евразийской Ассамблеи оториноларингологов с международным участием, Самарканд 27-28 сентября 2019 г. // Проблемы биологии и медицины. – 2019. - №3,1 (112).– С. 76-77.

Х.А. Мустафин (м.ғ.к., PhD)

«Ұлттық нейрохирургия орталығы», Нұр-Сұлтан қ., Қазақстан

КӨЛДЕНЕҢ ЖАРТЫЛАЙ ШЕҢБЕРЛІ КАНАЛДЫҢ ПАТОЛОГИЯСЫМЕН БАЙЛАНЫСТЫ ҚАТЕРСІЗ ПАРОКСИЗМАЛЬДЫ ПОЗИЦИЯЛЫҚ БАС АЙНАЛУДЫҢ СИРЕК ТҮРІ

Кіріспе. Бас айналу жедел шабуылының жиі кездесетін себептері: қатерсіз пароксизмальды позициялық вертиго (ҚППБА), вестибулярлы нейронит, бас сақинасы, Меньер ауруы, ортостатикалық гипотензия. ҚППБА патогенезінде, бас айналу жедел шабуылының жиі кездесетін себептерінің бірі - артқы жартылай шеңбер каналының патологиясы (80%) және көлденең жартылай шеңберлі каналдың патологиясы (20%)

Мақсаты. Орналасу маневрлерін қолдана отырып, артқы және көлденең жартылай шеңберлі каналдардың ҚППБА емдеудің консервативті әдісінің тиімділігін диагностикалау және ерекшеліктерін көрсету.

Әдістері. «Ұлттық нейрохирургия орталығы» АҚ-ның консультативті-диагностикалық бөлімімен 2019 жылдың 6 айында байланысқа түскен ҚППБА бар 13 науқасқа талдау жасалды. Талдау көрсеткендей, әйелдердің саны еркектерден басым: 83%. Орташа жасы - 51,4 жас. Бас айналуынан кейінгі ҚППБА бар пациенттерде екінші жиі кездесетін симптом - жүрек айну сезімі (75%). Пациенттердің 84,6%-ында жедел бас айналу эпизоды таңертеңнен басталды. Алғашқы 10-15 күн ішінде 13 пациенттің тек 2 дәрігерге барған, ал 2 науқас дәрігерге ұдайы және саналы түрде келген.

5 науқастың жағдайы жақсарды және 2 науқастың жағдайы толық қалпына келді және бас айналу жеңілдеді. Көлденең канал патологиясымен байланысты ҚППБА сирек кездесетін жағдайы оқырмандар назарына ұсынылады.

Нәтижелер. Көлденең жартылай шеңберлі каналдың ҚППБА диагностикасы мен емін қолдану бұл ауруға дұрыс және уақтылы диагноз қоюдың маңыздылығын және репозициялық маневрлардың жоғары тиімділігін дәлелдейді.

Қорытынды. ҚППБА жағдайында кейінгі жарты шеңберлі канал немесе көлденең жартылай шеңберлі канал зақымданғанын анықтау өте маңызды, өйткені емдеу тактикасы және репозициялық маневрлер таңдау осыған байланысты. ҚППБА-ны қалпына келтіру маневрлерін қолдану арқылы емдеу өте тиімді және оны орындау оңай.

Негізгі сөздер: бас айналу, пароксизмальды позициялық бас айналу, ҚППБА, Эпли маневрі, бас айналудың жедел шабуылы, вестибулярлық синдром.

H.A. Mustafin (Cand.Med.Sci., PhD)

JSC "National Centre for Neurosurgery", Nur-Sultan, Republic of Kazakhstan

A CASE OF A RARE FORM OF BENIGN PAROXYSMAL POSITIONAL VERTIGO (BPPV) ASSOCIATED WITH THE PATHOLOGY OF THE HORIZONTAL SEMICIRCULAR CANAL

Introduction: The most common causes of an acute attack of vertigo are: benign paroxysmal positional vertigo (BPPV), vestibular neuronitis, migraine, Meniere's disease, orthostatic hypotension. In the pathogenesis of BPPV, one of the most common causes of an acute attack of vertigo is the pathology of the posterior semicircular canal (80%), BPPV of the horizontal semicircular canal are much less common. Diagnosis and treatment of this pathology is dependent on which of the semicircular canals are affected.

Purpose: to show the features of diagnosis and evaluate the effectiveness of conservative methods of treatment of BPPV of the posterior and horizontal semicircular canals using repositional maneuvers.

Materials and methods: An analysis was made of 13 patients with BPPV who contacted the Consultative and Diagnostic Department of JSC National Centre for Neurosurgery within 6 months in 2019. The analysis showed that the number of female patients prevails over the males: 83%. The average age is 51.4 years. The second most common symptom in patients with BPPV after dizziness is a feeling of nausea (75%). In 84.6% of patients, an acute episode of dizziness began in the morning. Only 2 out of 13 patients went to the doctor during the first 10-15 days, and 2 patients regularly and conscientiously visited the doctor. There was an improvement in 5 cases, and complete recovery and relief of dizziness occurred in 2 patients. A rare case of BPPV associated with pathology of the horizontal channel is presented to the attention of readers.

Results: The use of diagnosis and treatment of BPPV of the horizontal semicircular canal proves the importance of correct and timely diagnosis of this disease and the high efficiency of repositional maneuvers.

Conclusion: it is especially important in case of BPPV to determine the side of the lesion and localization: the posterior semicircular canal or the horizontal semicircular canal, since treatment tactics and the choice of repositional maneuvers depend on this. The treatment of DPPV with the use of repositioning maneuvers is highly effective and easy to carry out.

Keywords: dizziness, benign paroxysmal positional vertigo, BPPV, Epley maneuver, acute attack of dizziness, vestibular syndrome.